Dental Talk

Special

Er:YAGレーザー発売25周年記念対談

Er:YAGレーザーの多彩な活用方法と将来展望

青木 章／篠木 毅

モリタが歯科用Er:YAGレーザー装置の発売を開始して今年で25年を迎えました。そこで今回のDental Talkでは、「Er:YAGレーザー発売25周年」を記念して、開発当初からご尽力いただいている篠木毅先生と青木章先生に、Er:YAGレーザーを臨床に応用するメリットや将来期待されることなどについて伺いました。

レーザーに着目した経緯とEr:YAGレーザーの特長

最初にレーザーの歯科応用に着目されたきっかけを教えてください

篠木　レーザーとの出会いは『レーザー・メス 神の指先』という一冊の本がきっかけでした。脳外科医の医師が町工場とともにCO_2レーザー機器を開発し、脳外科分野に応用していくというストーリーで、「誰がどのような場合で使用しても均一な成果が得られるレーザーを歯科にも応用できたら」と思いついたのがきっかけです。最初はCO_2レーザーから使い始めて、その後Nd:YAGレーザー、さらに1996年にモリタから「アーウィン」が発売された時に、他の波長とは異なるEr:YAGレーザーに新たな可能性を感じて、以降はメインで使い続けているというのが私がレーザーと歩んだ歴史です。

青木　Er:YAGレーザーの基礎研究は1989年に日本で初めて東京医科歯科大学の口腔病理の故山本肇先生（元学長）の講座で始まり、その後1991年に同じく医科歯科の私どもの歯周病学講座の石川烈先生、歯内療法の須田英明先生、さらに大阪歯科大学の熊崎護先生の講座で基礎臨床研究が開始されました。私が2年間の学内での研修医期間を経て、講座に戻ってきた1991年からちょうどレーザーの基礎研究が始まることになり、研究を手伝うようになったのがEr:YAGレーザーに携わるようになったきっかけです。

お二人が感じるEr:YAGレーザーの特長についてお聞かせください

篠木　まず、Er:YAGレーザーは表面吸収型のため組織への侵襲が非常に低い。これは例えば排膿させたい時には、傷の閉鎖が早くなってしまいますが、チップ選びや照射方法を工夫することで、このような様々な症例に対応

することが可能になります。私は長年Er:YAGレーザーのセミナー講師を務めていますが、先生方からチップに関する質問を実に多くいただきます。私は「チップバリエーションが豊富」で「患部に直接コンタクトできる」ことがEr:YAGレーザーの最大のメリットだと考えていますが、先生によってはそれがうまく使いこなせていないケースもあるようです。

青木　Er:YAGレーザーを歯周治療に応用すると、治療が楽になるだけでなく、結果も向上するのでとても有効と感じています。しかも他のツールで切開するのとは違って何より処置していて楽しいのです。自然に組織が切れていくのを目視で確認しながら出血もコントロールできる。さらにEr:YAGレーザーで軟組織にアプローチする際は注水下で行うことがほとんどですから、創面がとてもきれいに整っていると感じます。また、このレーザーは硬・軟両組織に応用でき、特に歯周疾患に関してはほとんどの処置が薬機法承認されていることも大きなメリットです(表)。骨に関しては残念ながら現在国内で未承認ですが、欧米ではすでに認められ安全性も確認されています。

そして、篠木先生も指摘されたように組織への侵襲が非常に低い。軟組織を切開したり、根面のデブライドメントを行う際に、照射面の熱影響や熱損傷は非常に限局的です。通常、歯肉や歯にレーザーを照射する場合は、それぞれ骨膜や歯髄の損傷が想定されますが、Er:YAGレーザーの場合、表面で吸収され深部へ高いエネルギーが入っていくことがないので、深部に熱傷害や熱影響を起きていることは考えられにくい。したがって、目視できる範囲をきちっと処置できれば安全性が高く、とても使いやすい。さらにチップ先端が細いため繊細な処置も可能ですから、拡大鏡やマイクロスコープを用いてより精密な治療を行うこともできます。

Er:YAGレーザーの多彩な活用方法

日常臨床でEr:YAGレーザーがもっとも活躍するのはどんなシーンでしょう

篠木　当院では通常のポケット診査を行った後、より深いポケットがある症例では集中的にレーザー照射を行います。メインテナンスに入られた患者さんも同様に最後にレーザーでポケット内の除菌を行います。このように当院では治療の際にほぼ必ずレーザーを使っていて、それがルーティーンになっていますので、歯科衛生士から「この部位にうまくアプローチできないので、後でレーザー照射をお願いします」と言われるなど、治療の流れが変わってきました。現在Er:YAGレーザーは主に多くの歯周分野で多く使用されています。ただ、当初もっとも“有効”とされた硬組織への活用が進んでいない気がします。やはり「切削＝タービンで」という固定概念を変えるのは難しいのかもしれません。ただ、初代アーウィンの発売当時に比べ、昨今はう蝕が少なくなっていますから、代わりにシーラントを実施する前の裂溝処置などの活用は有効です。しかし、歯科に関する患者アンケートでは「タービンの振動や音が苦手」という回答が必ず上位に上がってきます。私はそういう時にこそレーザーを積極的に活用してほしいと思います。繰り返しになりますが、「決まった処置の時だけレーザーを使う」というのではなく、私は朝診療室に着いたらすぐにレーザーを稼働準備段階に立ち上げて診療中はずっと使っています。「義歯では使う機会がない」という先生もいらっしゃいますが、義歯の調整時にレーザーを粘膜面に使って痛みを和らげれば義歯の調整量も減らせるでしょう。また、抜歯が禁忌の患者さんで残根部分に義歯が接触する場合には残根の形態修正のためにレーザーを活用すれば歯肉への接触や出血も少なく対応できます。このように応用範囲はとても広く、考え方を少し変えれば活用シーンは無尽蔵にある

表　Er:YAGレーザーでは、多くの使用目的と効果・効能が薬機法承認されている。

硬組織疾患 効果：蒸散	歯周疾患 効果：切開、蒸散	軟組織疾患 効果：切開、止血、凝固、蒸散
う蝕除去	歯周ポケットへの照射	小帯切除
くさび状欠損の表層除去	歯石除去	歯肉切開・切除
	ポケット掻爬	口内炎の凝固層形成
	歯肉整形	色素沈着除去
	フラップ手術	

3代目となる「アーウィンアドベールEVO」。小型・軽量化を実現し、操作性も向上した。

青木 章

と思います。

青木　レーザーには様々な活用方法が考えられますから、先生の日常的な治療に組み入れていただくのが一番良いと思います。例えば歯周治療の場合、レーザー照射でポケット内の細菌はほぼ除去できますし、ポケット内壁の組織の炎症も減少します。さらに根面のデブライドメントでは従来のツールにレーザーを加えることで根面をさらに除菌でき、治癒が向上する可能性は高いと言えます。ベテランの先生の場合は、より高度な治療成果を目指していただくために、組織の付着や再生も視野に入れた治療を行うことができるでしょう。現在の歯周治療は、まず歯周基本治療があって、機械的な治療として根面のスケーリング・ルートプレーニングを行い、その後の評価で問題があれば外科治療に移行するというステップを踏みます。それはそれでよいシステムですが、歯周基本治療の際にポケット内を徹底的にデブライドメントすることで深くなった歯周ポケットを減らし組織付着や骨再生を促すことも可能で、レーザーはそうした治療の際の有効な手段になっています。

　一方、レーザーに不慣れな先生は、簡易な症例から徐々に慣れていかれるのが良いと思います。個人的にレーザーが非常に便利と感じているメリットの一つとして、無麻酔で歯肉処置が行えることが挙げられます。臨床的に辺縁歯肉を少し切削して調整したいケースはとても多く、動物実験では、メスで切開するよりレーザー照射の方が痛みを感じることが少ないという報告もあります。とくにEr:YAGレーザーの場合は注水冷却するので、知覚が鈍麻し痛みをより感じにくくなります。無麻酔で処置していると、「チクッとする」とおっしゃる患者さんもたまにいらっしゃいますが、「麻酔しますか？」と聞くと皆さん「大丈夫です」と答えられます。特に重宝しているのは歯頸部の歯質欠損（WSD）ですね。マージン部に少し歯肉がかぶっている場合、ストリップスや圧排糸を使うほか、器具で歯肉を引っ張るなどいろいろな圧排方法がありますが、大臼歯は分岐部が露出してくると圧排はとくに難しくなります。そういうケースでもマージンを簡単にきれいに出したい時にEr:YAGレーザーはとても有効です。

症例解説

Er:YAGレーザーのメリットを実感された症例をご紹介いただけますか

青木　**症例1**をご覧ください。大学に初診で来られた患者さんで全顎的に歯周炎に罹患しておられ、重篤な部分は根尖まで進行していて歯髄も失活していました。通常は抜歯適応だと思いますが、動揺度は1度ほどでしたので残せるチャンスがあると判断し、保存科に歯内治療を依頼したところ「治療できません」とすぐに戻ってきてしまいました。

＜症例1＞ Er-LCPTによる重度の歯周ポケット治療（症例提供：青木 章先生）

症例1-1　術前：PD 11-13mm、BOP（+）。

症例1-2　スケーラーとEr:YAGレーザーを用いて掻爬。

症例1-3　レーザー照射により血液を凝固させた状態。

術前のデンタルX線。

症例1-4　含嗽後。ポケット入口の血餅は残存。

症例1-5　術後1週間後。

症例1-6　13年6ヵ月後、PD 2mm、BOP（−）。

術後12年6ヵ月後のデンタルX線。

篠木　保存不可と判断されたということですね。

青木　はい。私は歯を残せる可能性を感じていましたので、私が治療することにして、翌週根管治療を行いました。私どもが推進しているEr-LCPT法（Laser-assisted Comprehensive periodontal Pocket Therapy）に従い、ポケット治療ではスケーラーとEr:YAGレーザーを使ってポケット内をすべて掻爬して、外側の上皮を削ります。最終的に外側のポケットの入口が血餅で満たされている状態をレーザーで作り出し、治療終了となります。経過を見ると、歯肉は少し下がっていますが予後はとても良好で、ポケットは6mmに減少しました。その後、そろそろ外科処置を進めようと考えていた9ヵ月後頃にはポケットが3mmまで改善しました。そこで患者さんと相談して再生外科治療を行うのではなく、経過観察に変更しました。途中スプリント固定を行い当該歯の安定をはかりましたが、結局この状態で現在まで14年間保存できています。将来的に結合組織移植を行い根面被覆を予定していますが、ポケット自体は常に2mmで安定して出血もなく経過は良好です。

レーザーでデブライドメントを行うと除菌と無毒化がはかられることについてはこれまで様々な報告がありますが、一部の報告では、Nd:YAGレーザーを照射した歯質に対して抗菌作用が働いて細菌が付着しにくくなることが知られています。Er:YAGレーザーの場合でもポケットの治療後に4mmほどポケットが残った状態でプロービングの際に出血がないケースも多く見られるので、レーザー治療後のポケットは細菌が増殖しにくい状況になっている可能性が考えられます。Er:YAGレーザーでも瞬間的には非常に高温になるので、根面の有機成分も凝固変性していたり、硬組織性も変化しているということは当然考えられ、何らかの抗菌作用が出ている可能性はあると思います。このようにレーザー治療は中等度から重度の歯周ポケットに対してフラップを開けなくても外科処置と同じような処置ができる可能性がありますので、歯周基本治療と同時に再生治療も行える。さらには歯周基本治療中に骨欠損部に骨補填材を填入するなどして、より積極的な再生を促す治療法も一部では行われています。現在の歯周

篠木 毅

治療では小さな骨欠損に対して低侵襲の外科治療としてSFA（Single Flap Approach）からMIST（Minimally Invasive Surgical Technique）、M-MIST（Modified Minimally Invasive Surgical Technique）へと歯肉を大きく開けない治療にだんだん変わってきています。その際にはスケーラーなどを使った機械的掻爬だけでなく、レーザー処置を加えることで、掻爬、除菌、無毒化、さらには周囲組織の刺激効果（フォトバイオモジュレーション：PBM）も期待できるので、より効果的な治療ができる可能

＜症例2＞　口内炎処置　10pps/30mj 非注水 C600F　（症例提供：篠木 毅先生）

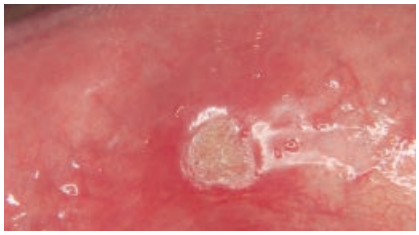

症例2-1　術直後。

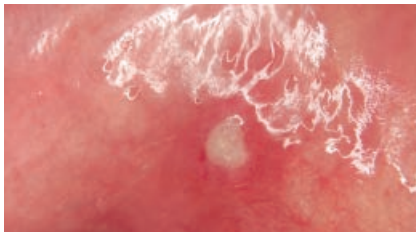

症例2-2　翌日。

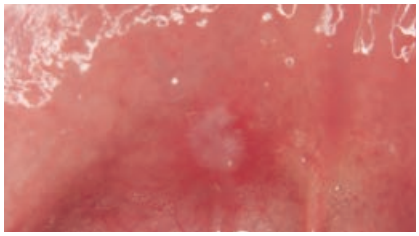

症例2-3　3日後。

＜症例3＞　メラニン処置　20pps/60mj 注水、浸麻なし C600F（症例提供：篠木 毅先生）

症例3-1　術前。

症例3-2　術中。

症例3-3　術後、10日後。

性があると考えています。

篠木　私は、他波長で処置が難しいとされる口内炎（**症例2**）とメラニン（**症例3**）の2つの症例を提示したいと思います。

口内炎は意外に処置が難しく、Er:YAGレーザーは一般的に患部にコンタクトして照射するケースが多いですが、口内炎の場合には非接触で照射することになり、距離感を保つのが難しい。潰瘍の深度によってもあて方が違うので非接触で使うには少し慣れが必要です。また、設定するパルスも重要で、小さい口内炎を高パルスで照射すると正常な組織にも当たることが多くなり、どうしても痛みを感じます。そういう場合にはあらかじめ距離を測っておいて1パルスや3パルスで照射することになります。ただ、痛みを警戒して広い範囲に低パルスで照射すれば時間もかかるし効率が悪い。口内炎に関してはそういう考え方も大事になります。

続いてメラニン処置の場合ですが、Er:YAGレーザーが発売された当初、CO_2レーザーでの手法と同様に非接触で照射していました。エルビウムの場合、最初は上皮を蒸散させる目的で照射するのですが、上皮が乾燥してくるとだんだん反応しなくなってきます。そこで濡らしてやると上皮が1ショットごとにパンパンと舞い上がるので取れたような気になりますが、実はメラニン色素はほとんど取れていないことがあります。そこで今度は高出力で非接触で蒸散させると、どうしても鈍痛が出たりもします。そこで新たに考えたのが注水下で斜めに上皮をそぎ落とす方法です。レーザーは出力さえコントロールすればそれ以上蒸散できませんから、安全な出力でチップの角度を考えながら削り取るようにしてあげれば無麻酔で可能ですし、深度のコントロールもしやすい。ただ、チップの選択を間違えると中に深く入ってしまいますから、実習で十分に試してみることをお勧めします。Er:YAGレーザーに関しては早い時期からブタを使った実習を行ってきましたので、先生方に実際の使い方を指導できることが多く、その点ではとても良かったと思っています。

Er:YAGレーザーへの期待と将来展望

Er:YAGレーザーに今後期待することや症例展望についてお聞かせください

篠木　今後のEr:YAGレーザーの将来性を考える際に、まずは信頼性の高い臨床情報を出していくこと。安全性に関するエビデンスとなる論文等に関しても同様です。モリタで企画するセミナーについても購入の前後だけでなく、さらに発展して活用いただくためのアドバンスコースも作っていく必要性を感じています。私は25年もエルビウムの波長を使ったレーザーに助けられて臨床成果を上げてきました。これまで多くのメーカーが歯科用レーザーを開発してきましたが、一つの波長のみにフォーカスし続けているメーカーは他にないでしょう。将来的には高パルス、高出力が出せる新機種を試してみたい願望はありますが、これまで25年をかけて培ってきた信用と安全性を今後も保ち続けていくには、エルビウムに期待する先生方へしっかりと使い方のご指導と臨床に対する的確なアドバイスを確立していくことが必要で、それが整えば今後高性能な機種が出ても事故等が起こらず、より長く使っていただけるツールになると感じています。

青木　1991年から基礎研究を始めて30年以上が経ちましたが、抜去歯や動物を使いながら新しい治療用途を自分で確認し臨床に応用していくことができる常に恵まれた環境にあったと思います。レーザー装置も3代目の「アドベールEVO」になって、小型・軽量化が実現されて、コンセントがあればユニット間を移動して使えるようになり、かなり使い勝手がよくなってきました。ただ、私の理想としてはぜひユニットに組み込んでいただきたい。タービン、マイクロモーター、超音波スケーラーと共にレーザーが加わると、もっと使用頻度は高くなると思います。レーザーを事前に準備できればいいのですが、治療中「今すぐ使いたい」と思い立つことが結構あるのに、手元にないので使えない。治療は迅速性が重要で、ポケット治療の場合、時間との勝負のようなところもありますから、使いたい時に使えないと効果的に使う時期を逃してしまいます。そういう意味で残念ながら活用できていないケースが結構あります。

貴重なお話をありがとうございました。